

Immunhistologie

Marker für Diagnostik von Gliomen



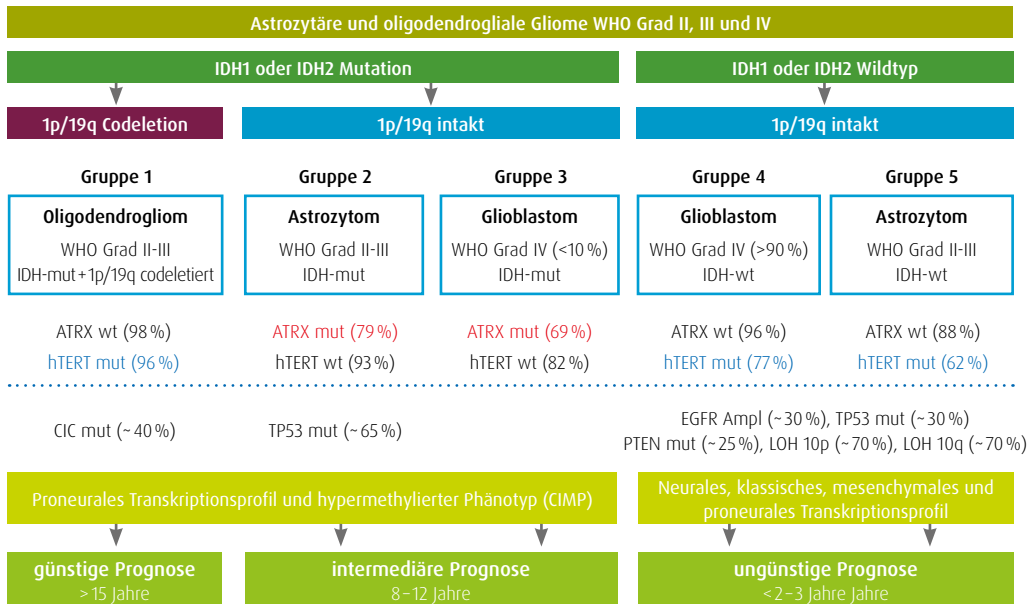
Marker für die immunhistochemische Diagnostik von Gliomen

Klassifizierung von Gliomen

Tumoren des zentralen Nervensystems kommen zu 95% im Gehirn selbst vor. Die übrigen 5% verteilen sich auf Tumoren der Hirn- und Rückenmarkshäute, Hirnnerven und Rückenmark. Histologisch betrachtet entstehen die Hirntumoren überwiegend aus dem Stützgewebe (Glia) der Nervenzellen und werden daher als Gliome klassifiziert. Die weitere Differenzierung

erfolgt über den Ursprungszelltyp. Die Glia besteht zu ca. 80% aus Astrozyten, Oligodendrozyten und Mikroglia zusammen stellen die übrigen 20%. Astrozytome leiten sich aus den Astrozyten ab und die Oligodendrogliome entsprechend aus den Oligodendrozyten. Zudem sind verschiedene Mischformen zu beobachten. Die WHO teilt die Gliome in vier Grade ein:

WHO-Grad I	gutartig, langsames Tumorwachstum, sehr gute Prognose
WHO-Grad II	erhöhte Neigung zur Rezidivbildung, Übergang in bösartige Tumoren möglich
WHO-Grad III	bösartig, nach der Operation sind Strahlen- und/oder Chemotherapie notwendig
WHO-Grad IV	sehr bösartig, rasches Tumorwachstum, nach der Operation sind Strahlen- und/oder Chemotherapie notwendig, schlechte Prognose



◀ Nach: Leibeseder A et al. Klassifikation und Behandlungsmöglichkeiten von Gliomen. J Neurol Neuroch & Psych, 2017

Das Astrozytom IV (Glioblastom) ist besonders bösartig und aggressiv und macht ca. drei Viertel aller Gliome aus. Der prozentuale Anteil von Tumoren des zentralen Nervensystems betrug bei Männern und Frauen im Jahr 2016 1,5%. Die relativen 10-Jahres-Überlebensraten für bösartige ZNS-Tumoren liegen für Männer bei 16% und für Frauen bei 20% (RKI, Stand 14.04.2021).

Diagnostische Marker


► IDH1 - Isocitrat-Dehydrogenase 1

Isocitrat-Dehydrogenase 1 (IDH1) ist ein Enzym, das die oxidative Decarboxylierung von Isocitrat zu alpha-Ketoglutarat unter Bildung von NADPH katalysiert [1]. IDH1 übt seine Funktion im Zytoplasma und in den Peroxisomen aus. Seine Funktion dort ist der Schutz der Zelle vor oxidativer Schädigung. Liegt eine Mutation am Codon 132 (IDH1-R132H) vor, wird alpha-Keto-

glutarat weiter zu 2-Hydroxyglutarat reduziert, einem möglichen Onkometaboliten. Der akkumulierte Onkometabolit fördert die Bildung und maligne Progression von Gliomen [2]. Der Nachweis von IDH1-R132H mittels Immunhistochemie kann zur diagnostischen Differenzierung zwischen Gliomen des Grades II/III, sekundären Glioblastomen und primären Glioblasto-

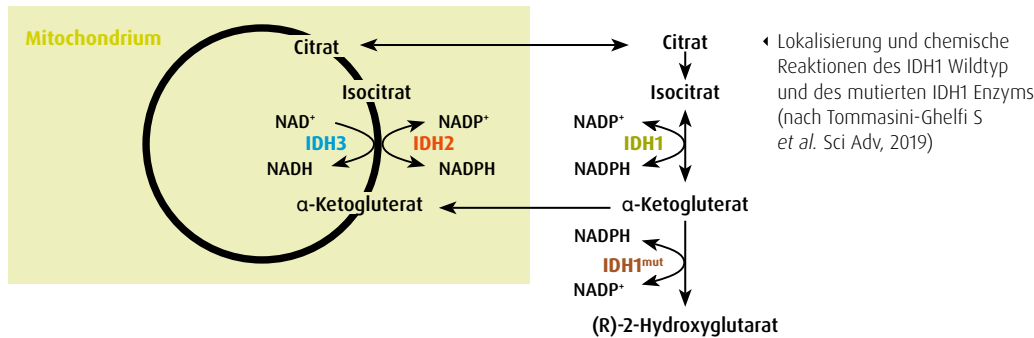
Immunhistologie

Marker für Diagnostik von Gliomen



men (IDH1-Mutationen treten selten auf) verwendet werden. Eine IDH1-R132H-Mutation korreliert mit einer günstigen klinischen Prognose bei Patienten mit astrozytären Tumoren. Kürzlich wiesen Studien darauf hin, dass IDH-Mutationen zusammen mit dem ATRX-

Status und in Kombination mit anderen klassischen Biomarkern dazu beitragen, die molekulare Klassifizierung von Gliomen in Erwachsenen zu verfeinern. Somit stehen sie Klinikern als prognostisches Werkzeug zur Verfügung. [3].



► ATRX - Alpha-Thalassemia/Mental Retardation Syndrome X-linked

ATRX spielt eine Rolle bei der Chromatinregulation und der Erhaltung von Telomeren. Es reguliert den Einbau von Histon H3.3 in telomerisches Chromatin [4]. ATRX ist auch eine Hauptkomponente verschiedener essentieller zellulärer Pfade wie DNA-Replikation und -Reparatur, Regulation der Chromatinstruktur höherer Ordnung, Gentranskriptionsregulation usw. [5]. Der Verlust von ATRX wurde bei Astrozytomen der Grade II/III, Oligoastrozytomen, Oligodendrogliomen und Glioblastomen beobachtet. Bei Gliomen des Grades II/III wiesen die meisten Fälle einen ATRX-Verlust verbunden mit IDH1/2-Mutationen [6]

auf. ATRX-Mutationen, die mit einer alternativen Telomerverlängerung (ALT) einhergehen, beeinflussten das günstige Überleben von Patienten mit astrozytären Tumoren [7].

Der Nachweis des ATRX-Verlustes durch immunhistochemische Färbung erfasst die Mehrzahl der Mutationen, was darauf hindeutet, dass die Verwendung immunhistochemischer Tests in der neuropathologischen Routinediagnostik eine zuverlässige Sensitivität bietet [3]. (ATRX-Mutationen werden auch bei Neuroblastomen, Osteosarkomen und neuroendokrinen Tumoren des Pankreas nachgewiesen [8].)

► Histon H3K27M / trimethyliertes Histon H3K27 (H3K27me3)

Die WHO-Klassifikation beschreibt das diffuse Mittellinien-Gliom mit H3K27M-Mutation als eigene Entität. Es kommt am häufigsten bei Kindern und Jugendlichen vor. Es ist in Mittellinienstrukturen wie Thalamus, Pons, Hirnstamm und Rückenmark lokalisiert und weist eine Lysin-Methionin-Mutation im Codon 27 des Histons H3.3, welches durch das H3F3A-Gen kodiert wird, oder des Histons H3.1, welches durch die HIST1H3B/C-Gene kodiert wird, auf. Diffuse Mittellinienengliome mit H3K27M-Mutation zeigen typischerweise eine nukleäre Immunopositivität für H3K27M in Kombination mit einem Verlust der Kernfärbung für trimethyliertes Histon H3K27 (H3K27me3), die zusammen als immunhistochemische Marker dienen [9,10].

diert wird, oder des Histons H3.1, welches durch die HIST1H3B/C-Gene kodiert wird, auf. Diffuse Mittellinienengliome mit H3K27M-Mutation zeigen typischerweise eine nukleäre Immunopositivität für H3K27M in Kombination mit einem Verlust der Kernfärbung für trimethyliertes Histon H3K27 (H3K27me3), die zusammen als immunhistochemische Marker dienen [9,10].

Therapierelevante Marker

► IDH1 - Neue Therapieansätze: Impfung gegen IDH1-R132H

Impfungen gegen Tumoren können den Körper im Kampf gegen eine Krebserkrankung unterstützen. Mutationen im Erbgut von Tumorzellen führen häufig zu tumortypischen Veränderungen von Proteinen. Ein Impfstoff kann das Immunsystem von Krebspatienten auf solche mutierten Proteine aufmerksam machen, so z. B. auch auf mutiertes IDH1. In der Studie von Platten *et al.* wurden Patienten

mit Astrozytomen Grad III und IV mit einem mutationsspezifischen (IDH1-R132H) Peptid-Impfstoff geimpft. Die Patienten zeigten mehrheitlich eine spezifische Immunreaktion gegen das Impfpetid sowie eine Einwanderung von mutationsspezifischen Immunzellen in das Hirntumorgewebe mit positiver Auswirkung auf Progressionsfreiheit und Gesamtüberleben [11].

► Literatur

- [1] Newton H. Handbook of Brain Tumor Chemotherapy, Molecular Therapeutics and Immunotherapy (Second Edition). 557-568, 2018.
- [2] Li J *et al.* Decreased expression of IDH1-R132H correlates with poor survival in gastrointestinal cancer. *Oncotarget* 7: 73638-73650, 2016
- [3] Cai J *et al.* ATRX, IDH1-R132H and Ki-67 immunohistochemistry as a classification scheme for astrocytic tumors. *Oncoscience* 3:258-265, 2016
- [4] Lu HC *et al.* Aberrant ATRX protein expression is associated with poor overall survival in NF1-MPNST. *Oncotarget* 9:23018-23028, 2018
- [5] Haase S *et al.* Mutant ATRX: uncovering a new therapeutic target for glioma. *Expert Opin Ther Targets* 22:599-613, 2018
- [6] Ikemura M *et al.* Utility of ATRX immunohistochemistry in diagnosis of adult diffuse gliomas. *Histopathology* 69: 260-267, 2016
- [7] Cai J *et al.* Detection of ATRX and IDH1-R132H immunohistochemistry in the progression of 211 paired gliomas. *Oncotarget* 7:16384-16395, 2016
- [8] Koschmann C *et al.* ATRX loss promotes tumor growth and impairs nonhomologous end joining DNA repair in glioma. *Sci Transl Med* 8:328ra28, 2016
- [9] Wick W *et al.* Gliome, S2k-Leitlinie, 2021, in: Deutsche Gesellschaft für Neurologie (Hrsg.), Leitlinien für Diagnostik und Therapie in der Neurologie. Online: www.dgn.org/leitlinien
- [10] Louis DN *et al.* The 2016 World Health Organization Classification of Tumors of the Central Nervous System: a summary. *Acta Neuropathol* 131:803-820, 2016
- [11] Platten M *et al.* A vaccine targeting mutant IDH1 in newly diagnosed glioma. *Nature* 592:463-468, 2021